Ein Fall

von

Pulsionsdivertikel des Oesophagus.

Inaugural-Dissertation

zur

Erlangung der Doktorwürde

in der

gesammten Medizin

der

Hohen medizinischen Fakultät

der

k. b. Ludwigs-Maximilians-Universität München

vorgelegt von

Max Schoen

cand. med. aus Schongau.

Mit einer Abbildung.

Diessen 1898.
Buchdruckerei Jos. C. Huber.

Ein Fall

von

Pulsionsdivertikel des Oesophagus.

Inaugural-Dissertation

zur

Erlangung der Doktorwürde

in der

gesammten Medizin

der

Hohen medizinischen Fakultät

der

k. b. Ludwigs-Maximilians-Universität München

vorgelegt von

Max Schoen,

cand. med. aus Schongau.

ACAD.
LUGD.BAT.
BIBL.

Mit einer Abbildung.

Diessen 1898.
Buchdruckerei Jos. C. Huber.

Referent: Herr Professor Dr. Josef Bauer.

In aufrichtiger Dankbarkeit

seinen lieben Eltern

gewidmet.

Digitized by the Internet Archive
in 2026

https://archive.org/details/IA41553806_0046

Unter den verschiedenartigen Veränderungen, die im Bereiche des Oesophagus vorkommen, spielt eine bedeutsame Rolle sowohl für den pathologischen Anatomen, als für den Kliniker die Divertikelbildung.

Der erste Fall dieser Art von Erkrankung, der beschrieben wurde, ist der von Ludlow 1764. Während damals keine andere Entstehungsweise bekannt war, als die durch Druck von innen, hat dann Rokitansky als erster ein durch Zug einer mit der Speiseröhre verwachsenen und geschrumpften Trachealdrüse entstandenes Divertikel richtig erkannt und beschrieben.

Später haben Dittrich und Heschl auf das häufige Vorkommen der Divertikel hingewiesen. In einer neu erschienenen Auflage seines Lehrbuches der pathologischen Anatomie hat dann Rokitansky die Pathologie derselben eingehender erläutert.

Eine eingehende und erschöpfende Erörterung fand die Divertikelbildung in dem Handbuch der speciellen Pathologie und Therapie von v. Ziemssen, (Band 7 Anhang, bearbeitet von Professor Zenker und Professor v. Ziemssen 1878.)

Nach den Ausführungen der beiden Autoren haben wir zwei Formen von Oesophagusdivertikeln zu unterscheiden, ausgehend von der Entstehungsweise derselben, nämlich die Traktions- und die Pulsionsdivertikel.

Die beiden Formen sind in Bezug auf, „Pathogenese, Sitz, anatomisches Verhalten, Symptome und pathologische Bedeutung" wesentlich von einander verschieden.

Die Traktionsdivertikel bilden das weitaus grösste Contingent dieser Krankheitsform. Als Beweis ihrer Häufigkeit führt Scherpenberg in seiner Dissertation an, dass in den Sektionsberichten des Erlanger pathologischen Institutes vom Jahre 1878—1890 vierzig Fälle von Traktionsdivertikeln verzeichnet sind, bei einem Material von durchschnittlich 270 Leichen im Jahre.

Sie entstehen, wie der Name besagt, durch Zug an der Wand der Speiseröhre von aussen her, indem eine infolge von entzündlichen Prozessen mit der Oesophaguswand verwachsene Drüse schrumpft und die betreffende Stelle mit herauszerrt.

Hieraus erklärt sich auch der Sitz dieser Divertikel an der vorderen Oesophaguswand, vorzüglich in der Höhe der Bifurkation der Trachea, da ja an

dieser Stelle die Bedingungen zu derartigen Verwachsungen mit den hier zahlreich vorhandenen Drüsen am ehesten gegeben sind.

Ihre Wandung besteht meist aus allen Schichten des Oesophagus.

Im Gegensatz zu den Traktionsdivertikeln sind die Pulsionsdivertikel ein so seltenes Vorkommnis, dass der grossen Mehrzahl der Aerzte nie ein Fall davon unter die Hände kommt.

Nach Zenker und v. Ziemssen wäre ihre Enstehungsweise folgendermassen zu erklären: „Eine umschriebene Stelle der Schlundwand verliert ihre Widerstandsfähigkeit gegen den beim Schlingakt von innen auf sie wirkenden Druck, indem sie infolge einer lokalisierten Einwirkung auf die ihr zur Stütze dienenden Muskelfasern dieser Stütze beraubt wird."

Bei jeder Schlingbewegung wird also der betreffende Bissen naturgemäss dahin ausweichen, wo sich ihm der geringste Widerstand entgegensetzt und dies ist eben jene Stelle, an welcher die normalerweise vorhandene Funktion der Muskelfasern nicht mehr zur Geltung kommt.

Die Folge davon wird eine zunächst leichte Ausbuchtung der Schleimhaut sein, die sich dann durch den immer wiederkehrenden Vorgang beim Schlingakt langsam vergrössert, sodass eine Ansammlung von Speiseresten möglich ist. Mit der Zeit werden dann fortwährend grössere Quantitäten von Speiseteilen in diese Ausbuchtung gelangen, und da sie dort meist längere

Zeit verweilen, mit ihrer Eigenschwere zu deren weiteren Vergrösserung beitragen.

Auf diese Weise können dann erfahrungsgemäss im Laufe der Jahre Säcke entstehen von 10 cm im Durchmesser und darüber.

Die Ursachen zur Schädigung bezw. Ausserdienststellung besagter stützender Muskelfasern können verschiedene sein:

1. Steckenbleiben eines Fremdkörpers, wie eines Kirschkerns (Fall Ludlow), eines Pfefferkorns (Fall Dendy), eines Stückchens von einem Geflügelknöchelchen (Fall Kühne).

2. Können Traumen die Veranlassung zur Zerreissung von Muskelfasern sein; so erklären Zenker und v. Ziemssen den Fall Friedbergs, bei welchem sich nach einem Sturz vom Pferde ein Divertikel entwickelte.

Natürlich lassen sich noch verschiedene andere ursächliche und begünstigende Momente denken.

So wird z. B. ein bestehendes Struma oder eine Striktur des Oesophagus entschieden prädisponierend wirken.

Der Sitz der Pulsionsdivertikel ist fast ausnahmslos an der hinteren Wand des Pharynx, an der Grenze von Schlund und Speiseröhre.

Nach der Auffassung Zenkers und v. Ziemssen ist die Ursache für diesen konstanten Sitz in den anatomischen Verhältnissen dieser Stelle zu suchen, insbesondere in der geringen Widerstandsfähigkeit des

hier ziemlich schwach entwickelten musculus constrictor pharyngis inferior.

Es sind also die Pulsionsdivertikel gewissermassen als Schleimhauthernien anzusprechen. Eine eigentliche Muskularis wie der Oesophagus besitzen sie demgemäss nicht; höchstens finden sich am Hals des Divertikels einzelne Muskelfasern, die durch die Schwere desselben mechanisch aus der Oesophaguswand herausgezogen wurden.

Zenker und v. Ziemssen fanden gerade in den Fällen, bei welchen auf das Bestimmteste das Vorhandensein einer Muskularis angegeben wurde, bei ihrer Nachuntersuchung eine solche nicht vor; ebenso geben sie nicht zu, dass eine vorhanden gewesene Muskularis geschwunden sein könne.

Auch eine kongenitale Anlage wird von ihnen in Abrede gestellt. Die Annahme einer solchen, wie dies bei Pulsionsdivertikeln mit Muskularis zur Erklärung ihrer Entstehungsweise nothwendig erscheint, ist für sie überflüssig, da sie das Vorkommen einer Muskularis als nicht bewiesen, überhaupt leugnen.

Merkwürdig muss die Thatsache erscheinen, dass nach der Zenker'schen Tabelle von 22 durch die Sektion bestätigten Pulsionsdivertikeln alle Männer betreffen.

Die genannten Autoren halten als ursächliches Moment hiefür: Die frühere Verknöcherung des männlichen Kehlkopfes gegenüber dem weiblichen, vielleicht auch die bei Männern in Betracht kommende Unsitte der engen Halsbekleidung.

Oekonomides stellt in seiner Dissertation noch eine dritte Art von Divertikeln auf: Die Traktions-Pulsionsdivertikel, was in Ansehung seiner Ausführungen berechtigt erscheint.

Ueber Symptome und Krankheitsverlauf ist zu bemerken, dass die klinische Bedeutung der Traktionsdivertikel, trotz ihrer Häufigkeit eine geringe ist, da sie infolge ihrer Kleinheit niemals besondere Beschwerden verursachen.

Nur eine grosse Gefahr bergen sie allerdings in sich; es kann nämlich der Fall eintreten, dass durch irgend einen Fremdkörper oder durch zersetzte Speiseteile, an der Spitze des Divertikels eine Perforation erfolgt, und ausgedehnte Eiterungen und Verjauchungen sind dann die Folge. Bei Perforation in einen Bronchus: Lungengangrän; in die Pleura: eitrig, jauchige Pleuritis; es sind sogar Fälle beobachtet worden, bei denen der Durchbruch in's Pericard erfolgte.

Dies verhängnisvolle Ereignis der Perforation gehört aber glücklicherweise zu den Seltenheiten.

Ganz anders verhält es sich bei den Pulsionsdivertikeln. Diese führen fast immer schwere Erscheinungen herbei; das beweist die Thatsache, dass nach der Angabe Zenkers unter 27 durch die Sektion bestätigten Fällen von Pulsionsdivertikeln 13 an den Folgen dieses Leidens starben, also nahezu 50 Prozent.

Die anfänglich kleinen Säcke bleiben zunächst symptomlos; mit ihrer Vergrösserung nehmen dann auch die Schlingbeschwerden immer mehr zu und es kann dann schliesslich geschehen, dass ein Divertikel

von eingangs erwähnter Grösse in gefülltem Zustande, durch Compression der Speiseröhre von aussen her, einen vollständigen Verschluss derselben herbeiführt.

Wenn auch der Sack durch Würgbewegungen oder mechanischen Druck auf die betreffende Halsgegend wieder teilweise entleert werden kann, so wird er sich doch immer wieder von Neuem füllen, da jetzt die Eingangsöffnung des Divertikels mit der Achse des Oesophagus zusammenfällt. Wenn dann nicht auf andere Weise Hilfe geschaffen wird, ist der Tod durch Inanition unvermeidlich.

Wir wenden uns nun speciell den Pulsionsdivertikeln zu, da es sich auch in unserem Falle, wie wir sehen werden, um ein solches handelt.

Die bis zum Jahre 1877 bekannt gewordenen Fälle finden eine erschöpfende Zusammenstellung in v. Ziemssens „Handbuch der speciellen Pathologie und Therapie."

Es sind dies, wie bereits erwähnt, 27 zur Autopsie gekommene Fälle. 7 weitere wurden nur intra vitam mit einiger Wahrscheinlichkeit als solche erkannt.

Die nach dieser Zeit publizirten Fälle möchte ich hier aus der mir zugänglichen Litteratur kurz anführen.

Es sind folgende:

1. Nikoladoni (Wiener med. Wochenschrift 1877.)
2. Sandahl (Virchow-Hirsch 1878 II.)
3. Neukirch (Ein Pulsionsdivertikel des Schlundes Deutsch. Arch. f. klin. Med. 36.)

4. König (Deutsche Chirurgie von Billroth und Lücke, Lfrg. 35 1880.)
5. Oekonomides („Ueber chronische Bronchialdrüsenaffektion und ihre Folgen, Dissertation, Basel 1882.)
6. Nissen (Ueber Pulsionsdivert. Diss. Kiel 1884.)
7. u. 8. Tetens (Diss. Kiel 1888.)
9. Wheeler.
10. v. Bergmann (Das Oesophagusdiv. und seine Bedeutung, Vortrag, gehalten in der med. Gesellschaft zu Berlin 1890.)
11. Virchow (Berliner klin. Wochenschrift 1890 No. 52.)
12. Häckermann (Beitrag zur Lehre von der Entstehung der Div. d. Oesophagus. Diss. Göttingen 1891.)
13. Classen (Jahrbücher der Hamburg. Staatskrankenanstalten 1890. „Ein Pulsionsdiv. des Schlundes.)
14. Bauernfeind (Ein Fall von Stenose des Oesophagus mit Bildung eines Pulsionsdiv. Dissert. München 1893.)
15 u. 16. Kocher (Das Oesophagusdivertikel und dessen Behandlung. Corresp.-Bl. für Schweizer Aerzte. XXII. 8. 1892).
17. Billroth (Schwarzenbach; zur operativen Behandlung und Aetiologie der Oesophagusdivertikel. Diss. Wien 1893.)
18. u. 19. König (Berl. klin. Wochenschrift XXXI. 42. 1894.)
20. Schede (Wendel, Diss. Bonn 1896.)

Im 1. Falle handelt es sich um ein 4jähriges Mädchen, das mit 2 Jahren Lauge getrunken hatte. Infolgedessen Striktur des Oesophagus in der Höhe des Manubrium sterni und darüber ein Divertikel, welches von Nikoladoni operirt wurde. Das Kind starb jedoch bald darauf an einer Lungenentzündung.

2. 74jährige Wittwe, bei der seit 15 Jahren Schlingbeschwerden vorhanden waren. Sie starb schliesslich zum Skelett abgemagert an Marasmus. Die Sektion ergab ein Divertikel des Oesophagus in der Höhe des 2—4 Brustwirbels, von der typischen Stelle ausgehend, $2^1/_2$ cm breit, 6 cm lang. Es besass eine vollständige Muskularis wie der Oesophagus.

3. 50jähr. Mann, litt seit 10 Jahren, nachdem er einen Anfall von Blutbrechen gehabt, an Schlingbeschwerden. Es wurde von Neukirch die Diagnose auf Pulsionsdivertikel gestellt. Sektionsbericht liegt nicht vor.

4. Dies ist ein Spirituspräparat, welches sich in der Sammlung des pathologischen Institutes zu Göttingen befindet. Träger desselben ist nicht bekannt. König selbst meint, dass es identisch sei mit dem von Zenker und von Ziemssen angeführten Fall Marx-Wrisburg. Das Divertikel ist 12 cm lang und an der breitesten Stelle ebenso breit. Es liegt in der Höhe der Cartilago cricoidea. Es besitzt einen deutlichen Muskelüberzug, bestehend aus den unteren Bündeln des constrictor inferior und den mittleren Längsbündeln des Oesophagus, unter welchen eine Schicht auseinandergedrängter mehr querverlaufender Fasern

zu erkennen ist, die wahrscheinlich die Fortsetzung der Ringfaserschicht des Oesophagus ist. Diese Angaben stützen sich auf mikroskopische Untersuchung.

5. 83jährige Frau „Marasmus senilis“ 8,5 cm über der Cardia, an der vorderen Wand des Oesophagus, etwas rechts ein etwa apfelgrosses Divertikel mit länglich ovaler Eingangsöffnung von 3,5 cm. Längsdurchmesser und 1,1 cm in der Breite. Die Tiefe des Divertikels beträgt 5,5 cm. Die grösste Breite 6 cm. Es ist mit Schleimhaut von gleicher Beschaffenheit wie die des Oesophagus ausgekleidet. In dem dünnwandigen Divertikel sind mikroskopisch keinerlei Muskelelemente nachzuweisen.

6. 69jährige Frau, litt seit 11 Jahren an Dysphagie. Die Sektion ergab ein 5 cm langes, 3½ cm breites, an der Grenze zwischen Schlund und Speiseröhre etwas links aufsitzendes Pulsionsdivertikel. Die äusserlich ebenso dicke Wand des Divertikels erweist sich bei genauer Präparation als die stark verdickte Schleimhaut und Submucosa und fasernartig verdichtete äussere Bindegewebsschicht. Nur der Hals wird von einer Muskelschleife (constrictor pharyngis inferior) umfasst; im Bereich des Divertikels selbst ist keine Muskularis nachzuweisen.

7. War ein Pulsionsdivertikel bei einem 61jähr. Schiffszimmermann.

8. Mann von 78 Jahren. Pulsionsdivertikel 3 cm über der Cardia an der rechten Wand des Oesophagus. Die Eingangsöffnung ist 2 cm weit. Die Tiefe desselben beträgt nur 1 cm. Der Sack ist durch die

schlitzförmig auseinandergewichenen Muskelbündel hernienartig vorgestülpt und besteht fast ausschliesslich aus Mucosa und Submucosa.

9. 57jähriger Capitän, ein Divertikel zwischen Constr. pharyngis sup. u. med. und eines unter dem constr. inf. Sie wurden von Wheeler operiert. Muskulatur konnte an ihnen nicht nachgewiesen werden.

10. Es handelte sich hier um einen 38jährigen Patienten mit einem Pulsionsdivertikel von ausgesprochen seitlicher Lage; es reichte zwischen Oesophagus und Trachea fast bis zum Manubrium sterni herab. Der Sack wurde exstirpiert und dessen Untersuchung ergab alle Teile, sogar die quergestreifte Muskulatur des Oesophagus.

11. Mann von über 40 Jahren, hatte die Gewohnheit, sehr enge Halsbinden zu tragen. Ein Pulsionsdivertikel, infolge dessen der Patient verhungerte, fand sich am Uebergange des Schlundes in die Speiseröhre.

12. Dieser Fall betrifft einen Landwirt von 66 Jahren; Patient litt schon seit etwa 20 Jahren an Stenosenerscheinungen des Oesophagus und starb schliesslich, stark heruntergekommen an einer intercurrenten Bronchopneumonie, nachdem am Tage zuvor noch die Gastrotomie gemacht worden war. Die Sektion ergab ein faustgrosses Divertikel an der typischen Stelle zwischen Pharynx und Oesophagus. Eine eigentliche Muskularis ist nicht vorhanden, dagegen ist die Muskularis mucosae überall erhalten, wenn auch ihre Fasern stark auseinandergezerrt sind;

nur am Halse des Divertikels fanden sich Muskelfasern, die vom constr. inferior stammen.

13. 74jähriger Schmied, erbrach seit einem Jahre alles Genossene. Todesursache waren die durch Aspiration von erbrochenen Speiseteilen verursachten Lungenabscesse. Ausserdem fand sich ein Divertikel an der Grenze zwischen Pharynx und Oesophagus. Die Tiefe betrug 3 cm, Umfang an der weitesten Stelle 8 cm, der schätzungsweise Inhalt 15—18 ccm. Muskulatur besass das Divertikel nur am Halse.

14. Wittwe von 67 Jahren, hat vor 2 Jahren zum erstenmal Schlingbeschwerden bemerkt. Dieselben steigerten sich so weit, dass alles Genossene erbrochen wurde. Die Sektion ergab, was den Oesophagus betrifft:

1. eine Stenose am Eingang des Oesophagus,
2. ein Struma,
3. eine Ektasie und Divertikel des Pharynx.

Das Divertikel befand sich am untersten Teile des Pharynx, an der linken hinteren Wand. Die Tiefe desselben beträgt 3½ cm, die grösste Breite 2½ cm. Das Fehlen von Muskulatur wurde zwar nicht mikroskopisch nachgewiesen, erscheint jedoch zweifellos.

15. Der Patient hatte seit seinem 15. Jahre im Anschluss an ein vergeblich genommenes Brechmittel Magenbeschwerden. Anfangs der 70er Jahre bemerkte er zum ersten Male ein Wiedernachobenkommen von Speiseresten, bis schliesslich die Speisen im Halse stecken blieben, die sich durch Druck auf die linke Halsseite wieder nach oben befördern liessen. Operation

am 4. August 1891. Das Divertikel reichte in der Richtung des Oesophagus bis zur Incisura sterni; es war 7 cm lang, 5½ cm breit und sass an einem ca. 1¼ cm breiten Stiele hinter dem Ringknorpel dem Oesophagus auf. Das aufgeschnittene Divertikel zeigte eine derbe, stark gerunzelte Mucosa und eine stark verdickte Muscularis und Advenditia. Die mikroskopische Untersuchung ergab die Beteiligung der normalen Oesophagusbestandteile an der Divertikelbildung.

16. Der Patient war bis vor 8 Jahren gesund, zu dieser Zeit blieben die ersten Bissen einer jeden Mahlzeit stecken, dann gingen die übrigen Speisen gut hinunter. Da die Beschwerden immer grösser wurden, entschloss sich Patient zur Operation, welche am 7. März 1892 erfolgte. Das exstirpirte Divertikel war 7 cm lang; mit einem 2½ cm breiten Stiel sass es in der Höhe der Ringknorpelplatte der linken hinteren Oesophaguswand auf. Aetiologisch waren keine Anhaltspunkte vorhanden.

17. Privatier von 63 Jahren, bemerkte vor 10 Jahren, dass er häufiger spucken müsse, vor 8 Jahren trat dazu ein Hindernis beim Schlucken ein. Nach mehreren Jahren nach diesem Zeitpunkt, als die Beschwerden immer mehr zunahmen, wurde er operiert am 14. Nov. 1892. Nachdem bis auf die Wirbelsäule präpariert worden war, gelangte man auf das Divertikel, welches exstirpirt wurde. Es wurden drei Querschnittpräparate angefertigt von denen keines auch nur eine Spur von einer Tunica muscularis zeigte. Der Fall ging in vollständige Heilung aus.

18. 50jähriger Maschinenmeister. Nach einer im Jahre 1892 überstandenen Influenza mit viel Husten machte er die Bemerkung, dass nach der Mahlzeit etwas von den Speisen mit Würgen zurückkam. Die Beschwerden nahmen in charakteristischer Weise zu und so willigte Patient in eine vorgeschlagene Operation, die am 10. VI. 1894 vorgenommen wurde. Der Ausgangspunkt des Divertikels war die untere Grenze des Pharynx, dieses selbst lag auf der rechten Seite neben Luft- und Speiseröhre; in situ und ausgedehnt hatte es ungefähr die Grösse einer Mannesfaust. Der Sack hatte eine ziemlich derbe Fascienschicht. Auf diese folgte eine wandelbare Schicht quergestreifter Muskelfasern, dann eine Bindegewebsschicht, hierauf wieder eine Schicht glatter Muskelfasern und schliesslich Schleimhaut. Am 17. Juli wurde Patient geheilt entlassen.

19. Fräulein von 62 Jahren. Sie war angeblich gesund, bis sie vor 2 Jahren ohne bekannte Ursache an Schlingbeschwerden erkrankte, die zunächst darin bestanden, dass kleine Portionen der genommenen Speisen mit Würgen zurücktraten. Die Aufnahme von Speisen wurde immer schwieriger. Beim Essen schwoll ihr der Hals an und ehe nicht diese Geschwulst durch Druck zum Schwinden gebracht war, konnte überhaupt nichts in den Magen gebracht werden. In der letzten Zeit versagten auch die Mittel, die Geschwulst zu entleeren und so wurde das Schlingen teilweise geradezu unmöglich. Die Kranke ist dadurch zum Skelett abgemagert. Am 20. Septbr. wurde die

Operation vorgenommen. Der überall mit seiner Unterlage ziemlich fest verbundene Sack liess sich schliesslich nach sorgfältiger Aushülsung in der Grösse einer kleinen Mannesfaust aus dem Schnitt herausziehen; nach der Abtragung schnurrte er etwa zu Hühnereigrösse zusammen. Der Ausgangspunkt war hier der gleiche wie beim vorigen Fall, die untere Grenze des Pharynx; der Hals des Sackes sass diesmal links hinten. Die Lage des ganzen Sackes war eine sehr ungewöhnliche. Vom Halsteile aus bog er sich zunächst nach links und lag an der Wirbelsäule auf der linken Seite; alsbald bog er sich nach rechts vor, überschritt die Wirbelsäule und begab sich an die rechte Seite. Die histologischen Verhältnisse des Divertikels entsprechen genau denen des vorigen Falles.

20. Oberzollinspektor S. hatte bis zum Winter 1891/92 keine wesentlichen Krankheiten durchgemacht, als plötzlich Schluckbeschwerden auftraten, die sich dadurch äusserten, dass einzelne Brocken im Halse stecken blieben. Eine Gelegenheitsursache ist nicht zu eruiren. Die Beschwerden wurden immer grösser, wesshalb Patient in die chirurgische Klinik nach Bonn zu Geheimrat Schede kam. Dieser stellte die Diagnose mit grösster Wahrscheinlichkeit auf Pulsionsdivertikel. Patient wurde mit der elektrischen Schlundsonde behandelt. Wendel glaubt aus den Beobachtungen, die bei der Sondirung mit dieser Sonde gemacht wurden, schliessen zu dürfen, dass das Divertikel keine Muskularis besass.

Diesen Fällen ist der unsrige anzureihen. Die Krankengeschichte ist folgende:

Karoline B., 69 Jahre alt, Köchin, wird am 6. Dez. 1897 in das Krankenhaus aufgenommen. Patientin gibt an, dass sie bis vor 4 Jahren immer gesund gewesen sei. Im November 1894 sei sie an Influenza erkrankt und hätten sich damals ähnliche Erscheinungen gezeigt wie jetzt. Gegenwärtig klagt Patientin über Herzklopfen bei geringer Anstrengung, wie leichtes Druckgefühl in der Herzgegend, Schwere und Mattigkeit in den Beinen. Schwindel oder Kopfschmerzen sind nicht vorhanden. Appetit ungestört, Stuhlgang regelmässig. Anschwellung der Beine hat nie bestanden. Ausserdem bemerkt Patientin seit ungefähr 3 Jahren, dass bald nach Verschlucken von Speisen und Getränken, sich an der linken Seite des Halses ein Sack hervorwölbe, dass sie das Gefühl habe, als ob die Speisen hier stecken blieben und nach einiger Zeit regurgitieren. Durch Ausstreichen der Hervorwölbung ist Pat. im Stande, den Inhalt des Sackes zu entleeren. Geringgradige Beschwerden beim Schlucken will Pat. schon seit 5—6 Jahren verspürt haben. Schmerzen haben dabei nie bestanden.

Objektiver Befund: Guter Ernährungszustand, Muskulatur und Haut schlaff; Fettpolster mässig entwickelt. Das linke Bein schwächer wie das rechte. An der Innenseite des Unterschenkels alte Geschwürsnarben. Leichtes Oedem an den Beinen.

Thorax: Sternovertebraldurchmesser etwas vergrössert, Wirbelsäule kyphoskoliotisch verkrümmt.

Atemexkursion wenig ausgiebig, auf beiden Seiten gleichmässig. Lungenlebergrenze: Höhe der 6. Rippe, wenig verschieblich. Hintere Grenze: Höhe des 11. proc. spinos. ebenfalls wenig verschieblich.

Perkussion ergiebt sonoren Schall.

Auskultation: verlängertes u. verschärftes Exspirium mit vereinzelnten trockenen u. feuchten Geräuschen.

Cor: Spitzenstoss an der Mammillarlinie fühlbar und sichtbar, etwas hebend; rechte Herzgrenze von Lunge überlagert. Herzaktion unregelmässig, Töne schwach aber rein; 2. Pulmonalton etwas verstärkt, Puls inäqual, arythmisch und frequent. Arterienrohr fühlt sich härtlich an. Pulsation der Halsvenen.

Abdomen: Etwas vorgewölbt, zahlreiche Striae. Untere Lebergrenze überragt 3 querfingerbreit in der Mammillarlinie den Rippenbogen, ist palpabel und auf Druck empfindlich. Milz nicht empfindlich.

An der linken Seite des Halses eine Hervorwölbung, die sich beim Schluckakt mitbewegt und sich bei Verschlucken von Speisen und Getränken vergrössert und deutlich umgrenzen lässt. Schall darüber gedämpft.

Beim Abtasten des Sackes fühlt man ein deutliches Gurren und ist man im Stande, durch Drücken den Sack zu verkleinern.

Beim Einführen der Sonde stösst man in der Höhe des Grundes des Sackes auf Widerstand.

Diagnose: Myodegeneratio cordis, Oesophagus divertikel.

7. XII. 97. Harnmenge 800. Spec. Gew. 1023. K. Z. E in Sp.

8. XII. Mikrosk. Untersuchung des Harnsedimentes ergiebt zahlreiche weisse Blutkörperchen und wenige Plattenezithelien.

11. XII. Patientin würgt täglich geringe Mengen von ganz unverdauten Speiseresten aus.

Chem. Untersuchung ergibt keine freie Salzsäure, keine Milchsäure. Reaktion des Speisebreies sauer.

20. XII. Verschlucken von Speisen macht immer grössere Schwierigkeiten.

15. I. 98. Nährklystiere.

1. II. 98. Versuch einer künstlichen Ernährung mittels der Magensonde scheitert einerseits an dem Widerstande der Patientin, andererseits bekommt auch Pat. beim Einführen der Sonde einen Collaps.

15. II. Bei einem zweiten Versuche, die Sonde einzuführen, gelangt diese in das Divertikel.

Am 25. II. erfolgte der Exitus.

Der Sektionsbericht lautet: Mittelgrosse stark abgemagerte, weibliche Leiche. Totenstarre gelöst. Totenflecken wenig vorhanden, Fettpolster gering, Pupillen mittelweit, Bauchhaut sehr faltig. Linke untere Extremität bedeutend dicker als die rechte und ödematös. Leber handbreit vorliegend. Magen liegt fingerbreit vor, im kleinen Becken kein Inhalt. —

Zwerchfellstand: rechts IV. Interkostalraum links ebenso.

Herzbeutel handtellergross vorliegend. Rechte Lunge an der Spitze verwachsen.

R. Pleurahöhle enthält wenig blutig-seröse Flüssigkeit. Links ebenso wie rechts.

Im Herzbeutel einige Esslöffel seröse Flüssigkeit.

Schleimhaut des Zungengrundes blass, Schleimhaut des Oesophagus bläulich, venös injiciert.

Auf der Höhe der Ringknorpelplatte findet sich, genau in der Medianlinie, an der hinteren Oesophaguswand gelegen ein für Kleinfinger bequem durchgängiges Loch. Dasselbe führt in einen kuglich runden Sack, der sich nach der linken Seite herüberzieht und mit der hinteren Fläche des Thyreoidlappens verwachsen ist. Der Sack ist mit Schleimhaut ausgekleidet, wird bei Füllung mit Wasser über pflaumengross; seine übrigen Wandungen scheinen wie die des Oesophagus aus Muskulatur zu bestehen. Nach aussen umgiebt ihn eine zarte Bindegewebslage.

In den tiefen Teilen des Oesophagus ist die Schleimhaut blass.

Die Magenschleimhaut ist etwas ecchymosiert, graurot, im Durchschnitt erweist dieselbe sich sehr dünn.

Linke Lunge hat glatte Pleura, am vorderen Rande dunkle, derbe Stellen. Oberlappen schneidet sich weich, Saftgehalt gering, Luftgehalt gesteigert, Blutgehalt mässig. Der dunklen Stelle der Pleura entspricht ein schwarzer, blutreicher, luftleerer Herd.

Unterlappen blut- und saftreich. Gewebe brüchig. Luftgehalt herabgesetzt, in den hinteren Teilen fast luftleer. Bronchialschleimhaut dunkel gerötet, mit blutig tingirtem Schleim bedeckt.

Rechte Lunge von geringem Umfang, an der Spitze eine narbige Einziehung, Gewebe knisternd, gebläht, Saftgehalt gering, Luftgehalt vermehrt. Im Unterlappen Gewebe blut- und saftreicher wie im Oberlappen, luftreich, in den hinteren und unteren Partien ein wallnussgrosser, dunkler, derber Herd. Herz nach rechts etwas verbreitert. Epicard zeigt einen Sehnenfleck an der vorderen Seite. Coronargefässe geschlängelt.

R. Herzohr stark ausgedehnt, Epicard dunkel durchscheinend.

R. Ventrikel von mässigem Umfang, Wand stark mit Fett durchwachsen.

Endocard leicht getrübt. Pulmonalklappen leicht beweglich, glatt.

R. Vorhof dilatiert. R. Herzohr von innig mit den Trabekeln verfilzten, rotgrauen Thrombenmassen ausgefüllt.

L. Ventrikel sehr dickwandig, Höhle klein, Endocard getrübt, Sehnenfleck verdickt, Spitzen der Papillarmuskeln sehnig entartet. Im Aortenzipfel der Mitralis, fibröse Einlagerungen.

Aortenklappen verdickt, schwerbeweglich, im Bulbus sind kalkige, splitterförmige Einlagerungen mit kleinen Substanzverlusten der Intima. Mitral-

segel beide etwas verkürzt, gegen die Wandung herangezogen, mit Excrescenzen besetzt.

L. Vorhof stark erweitert und mit getrübtem Endocard. Herzohr sehr gross, enthält einige kleine, kuglige, graurote Thromben.

Milz sehr klein, Kapsel stark verdickt, auf dem Durchschnitt 2—3 mm stark. Pulpa weich, vortretend, Follikel nicht erkennbar.

Leber sehr klein, über dem rechten Lappen eine tiefe Schnürfurche, Organ schneidet sich derb, Schnittfläche körnig, Gefässlumina weit, acinöse Zeichnung nicht erkennbar.

In der Gallenblase 200 gr. dunkle, teerartige Galle.

Nieren von entsprechender Grösse, fibröse Kapsel leicht abziehbar. Oberfläche glatt, Mark und Rinde deutlich erkennbar. Gefässe stark gefüllt. In der Rinde keinerlei Einlagerungen. Nierenbecken beiderseits erweitert, fettreich.

Darmschleimhaut stark gerötet, von einzelnen Blutaustritten durchsetzt.

Gehirn. Dura mit Tabula vitrea verwachsen, Furchen breit und vertieft. Die weichen Häute an Convexität serös durchsetzt, an Basis glatt, durchsichtig. Subarachnoidalraum mit wässriger Flüssigkeit gefüllt: Grosshirn schneidet sich zäh, Blutpunkte reichlich. Seitenventrikel beträchtlich erweitert, mit wässriger Flüssigkeit, Ependym leicht verdickt, auch 4. Ventrikel erweitert. Zeichnung der basalen Ganglien dunkler, weicher. Kleinhirn weich. Pons und Medulla ohne pathologische Veränderung.

Anatomische Diagnose: Chronische, fibrinöse Endokarditis der Aortenklappen und Mitralis mit Insufficienz der letzteren, Hypertrophie des Ventrikels. Hypertrophie und Dilatation beider Vorhöfe: Marantische Thromben in beiden Herzohren, hämorrhagischer Infarct in beiden Lungen, hypostatische Pneumonie im Unterlappen; sackförmiges Divertikel am oberen Teile des Oesophagus.

Es unterliegt wohl keinem Zweifel, dass es sich in unserem Falle um ein Pulsions-Divertikel handelt. Vor Allem spricht hiefür der typische Sitz desselben an der hinteren Oesophaguswand.

Ferner das hohe Alter der Besitzerin, da sie fast nur in höherem Alter vorkommen.

Die im Sektionsbericht erwähnte Verwachsung mit der hinteren Fläche des Tyreoidlappens ist zweifelsohne sekundär entstanden, denn sie war so geringgradig, dass sie durch leichtes Abstreifen mit dem Finger gelöst werden konnte; eine derartig leichte Verlötung aber ist sicher nicht im Stande eine Traktion auszuüben, die als ursächliches Moment für die Bildung eines Divertikels verantwortlich gemacht werden könnte; es fanden sich auch in der Umgebung des Divertikels keinerlei pathologisch veränderte Drüsen.

Es fehlen also alle Anhaltspunkte, die zur Diagnose Traktionsdivert. berechtigen würden.

Wir wollen nun unseren Fall in Vergleichung mit den aus der Litteratur zusammengestellten Fällen von folgenden Gesichtspunkten aus betrachten.

1.) Anatomische Verhältnisse
2.) Aetiologie
3.) Klinisches Bild
4.) Diagnose
5.) Therapie.

Die Lage des Divertikels zu seiner Umgebung und dessen Grössenverhältnisse sind aus dem Sektionsberichte und der beigegebenen Zeichnung des im Zusammenhange mit den Halsorganen der Leiche entnommenen Präparates, ohne weiteres ersichtlich. Die Zeichnung zeigt das Divertikel beträchtlich zusammengeschrumpft, da es bis zu deren Anfertigung schon mehrere Wochen in Formalin gelegen hatte.

Bezüglich der Aetiologie lässt uns die Anamnese ganz im Stiche. Patientin konnte sich nicht erinnern, dass ihr jemals im Halse etwas stecken geblieben war.

Eine Entstehungsweise nach der Auffassung Zenkers und von Ziemssen kann man also mit Recht ausschliessen, denn es ist doch kaum anzunehmen, dass eine so tiefgreifende Schädigung des stützenden Muskelgewebes, die einen zur Bildung eines Divertikels erforderlichen locus minoris resistentiae ganz neu schafft und daher mit ziemlich beträchtlicher Schmerzempfindung verbunden sein musste, der Patientin vollständig aus dem Gedächtnisse entschwunden sei.

Wir müssen also nach anderen Ursachen suchen.

Die Thatsache, dass die grösste Mehrzahl der Pulsions-Divertikel ihren Sitz an der Grenze zwischen Pharynx und Oesophagus hat, bald in der Medianlinie, bald etwas mehr seitlich, veranlasst uns zur

näheren Betrachtung der anatomischen Verhältnisse dieser Stelle.

Hierüber geben uns die Untersuchungen Laimers (l. c.) näheren Aufschluss.

Aus seinen Ausführungen, die auch Häckermann zum Gegenstand seiner Betrachtung macht, sei kurz folgendes erwähnt.

Die Längsmuskulatur des Oesophagus entspringt der Hauptsache nach an der medialen Leiste der hinteren Ringknorpelfläche als 2 Längswulste. Diese vereinigen sich dann mit ihrem freien hinteren Rand in einem 2—3 cm, in seltenen Fällen bis 5 cm unterhalb des unteren Randes der Cart. cric. gelegenen Punkt. Auf diese Weise entsteht also ein keilförmiger Spalt mit nach unten gerichteter Spitze. Die Deckung dieses Defektes geschieht durch einige wenige Fasern, die sich von den genannten Längswulsten, in irgend einer Richtung verlaufend ablösen und durch den Musc. constr. inferior, dessen ineinander übergehende Fasern häufig einen nach unten convexen Bogen bilden, der mehr oder weniger weit nach abwärts reicht.

Die Deckung ist also eine ziemlich unvollständige, da an dieser Stelle eine eigentliche Längsmuskulatur überhaupt nicht vorhanden ist.

Die ringförmige Muskelschicht beginnt nach Laimers Untersuchungen in der Höhe des unteren Ringknorpelrandes, teils mit ringförmigem, teils elliptischem, teils schraubenförmigem Faserverlauf.

Aus diesen Untersuchungen erhellt, dass an erwähnter Stelle thatsächlich ein kongenitaler locus minoris resistentiae besteht.

Häckermann kommt nun zu dem Schlusse, dass der Ausgangspunkt der mit einer Ringmuskelschicht versehenen Divertikel jedenfalls an einer Stelle zu suchen sei, in welcher schon Zirkulärfasern vorhanden sind, also unterhalb des unteren Ringknorpelrandes, während Divertikel ohne Muskularis oberhalb dieser Stelle ihren Ausgangspunkt haben müssten.

Der genaue Ausgangspunkt sei zwar am ausgebildeten Divertikel meist nicht mehr ohne weiteres ersichtlich, da die Höhenverhältnisse infolge der Schwerkraft andere geworden sein können.

Da also nun einmal einerseits die Annahme einer congenitalen Anlage vorläufig doch nur Hypothese ist und da andererseits die Zenker'sche Erklärung sicher nicht auf alle Fälle und am wenigsten auf die mit Muskularis angewendet werden kann, so erscheint die Auffassung Häckermanns mindestens sehr plausibel.

Kongenital wäre also der locus minoris resistentiae und es leuchtet ein, dass bei besonders günstiger Gestaltung desselben schliesslich die Pulsion beim Schlingakt allein genügt, um im Laufe der Jahre ein Divertikel entstehen zu lassen.

Ausserdem müssen alle von Zenker und Ziemssen angeführten ursächlichen und begünstigenden Momente anerkannt werden, die ja alle bei dem präexistierenden loc. min. rest. um so eher ins Gewicht fallen.

Das klinische Bild unseres Falles war das typische: Vor etwa 5—6 Jahren die ersten Stenosenerscheinungen, in den letzten 3 Jahren, nachdem sich also der Sack allmählig vergrössert hatte, Regurgitieren von Speiseteilen; das angefüllte Divertikel respräsentiert sich nach aussen als etwa kinderfaustgrosse Hervorwölbung, jedoch ist Patientin noch im Stande, durch mechanischen Druck auf diese Geschwulst, den Inhalt derselben in den Magen zu dirigieren; in der allerletzten Zeit, Steigerung der Beschwerden bis zur völligen Unmöglichkeit weder flüssige noch feste Nahrung in den Magen zu befördern.

Die eigentlich auffallend schnelle Steigerung der Erscheinungen bis zur völligen Inanition ist wohl zum grossen Teil auch mit dem hochgradigen Marasmus der Patientin in ihren letzten Lebenswochen in Zusammenhang zu bringen, denn in fast allen oben angeführten Fällen, die teilweise bedeutend grössere Dimensionen aufweisen, datieren die ersten Beschwerden viel weiter zurück, im Fall 12 auf 20 Jahre, Fall 2, 15 Jahre, Fall 6, 11 Jahre u. s. w.

Die Diagnose bietet bei sorgfältiger Untersuchung keine erheblichen Schwierigkeiten.

Die in allen Fällen gleichen Symptome: Schluckbeschwerden, Steckenbleiben von Speisen, Regurgitieren etc. etc. sichern die Diagnose noch keineswegs, da es sich hiernach auch um eine Stenose oder Neubildung handeln könnte.

Auch die von Hamburger (Klinik der Oesophagus-

krankheiten 1871) eingeführte Auskulation giebt uns hierüber keinen näheren Aufschluss.

Von Waldenburg und Morell Makenzie wurde die Oesophagoscopie ausgebildet, sie liefert jedoch auch keine sicheren Resultate, schon wegen der Schwierigkeit der Technik.

Gesichert wird die Diagnose einzig und allein durch die Sondeuntersuchung und zwar ist hiebei das abwechselnde Steckenbleiben und Vorbeigleiten entscheidend.

Ueber die Frage ob und in wie weit das Divertikel Muskulatur besitzt, geben uns die im Falle 20 von Schede gemachten Erfahrungen mit der elektrischen Schlundsonde einigen Aufschluss.

Es zeigte sich dort, dass, wenn man die Sonde bis auf den Grund des Divertikels einführte und dann den Strom schloss, dieselbe weniger fest umfasst wurde, als beim Herausziehen derselben (unter Strom) an einer Stelle, die etwa dem Halse des Sackes entsprach; heraus konnte man mit einiger Wahrscheinlichkeit schliessen, dass der Grund keine oder wenigstens keine kontraktionsfähige Muskulatur besass, während der Hals Muskulatur besitzen musste, da diese Beobachtungen mit stromloser Sonde nicht gemacht wurden.

Es erübrigt noch eine kurze Besprechung der Therapie.

Auf unblutigem Wege ist wenig oder gar nichts zu erreichen. Höchstens wäre bei Divertikeln, die eine Muskularis besitzen, eine, wenn auch geringe

Verkleinerung durch langezeit fortgesetzte Farradisation mit der elektrischen Schlundsonde zu erhoffen.

Eine radikale Heilung ist nur auf operativem Wege möglich.

Die Exstirpation solcher Divertikel, die man in früheren Zeiten für eine das Leben gefährdende Operation hielt und wohl auch aus diesem Grunde nicht ausführte, hat in Anbetracht unserer heutigen aseptischen Wundbehandlung eine sehr günstige Prognose erlangt.

Der erste, der durch Operation ein Divertikel zur Heilung brachte, war Bergmann im Jahre 1890 (Fall 10). Sehr bald folgten Kocher (Fall 15), Billroth (Fall 17) König (Fall 18—19).

Eine eingehende Erörterung der von den verschiedenen Autoren verschieden angewandten Operationsmethoden gehört nicht in den Rahmen dieser Arbeit.

In unserem Falle war der Versuch einer Exstirpation von vornherein auszuschliessen infolge des durch die tiefgreifenden übrigen Organerkrankungen bedingten hochgradigen Marasmus der Patientin.

Es frägt sich nun, was ist in einem solchen Falle, wenn also die Operation nicht angängig erscheint oder hartnäckig verweigert wird, zu thun?

Hier muss zur künstlichen Ernährung gegriffen werden.

Zunächst wird man diese mit der Sonde zu erreichen suchen; aber, wie wir auch in unserem Falle gesehen haben, ist es sehr oft unmöglich mit derselben

in die Speiseröhre zu gelangen, da sie sich stets im Divertikel fängt.

Zur Beseitigung dieses Uebelstandes sind verschiedene Mittel angegeben. So die Einführung der Sonde in seitlicher Lage, wo es dann oft überraschend leicht gelingt, oder man führt in das Divertikel selbst eine dünne Sonde ein und eine zweite daneben, mit der man dann meist leicht in die Speiseröhre gelangt. Gelingt auch dies nicht, so käme noch die Leube-Zenker'sche Divertikelsonde in Frage.

Leube selbst beschreibt dieselbe wie folgt: „Sie stellt eine Gummischlauchsonde dar mit einem in ihr verlaufenden beweglichen Mandrin. Derselbe besteht aus zwei starken Neusilberdrähten, welche unten in eine gemeinschaftliche, ca. 1½ cm lange, durch Charniere mit den Drähten verbundene, solide Spitze auslaufen. Der eine der Drähte ist mit mehreren in seiner ganzen Länge von verschiedenen Stellen abgehenden Oesen versehen, in welchen der andere Draht beweglich verläuft. Das obere Ende des letzteren ist mit einer Krücke, das andere mit einem Ring für den Daumen des Operateurs versehen. Durch Anziehen der Krücke nach oben, bewegt sich das untere Ende des Mandrins nach vorn und oben und drängt dabei das unterste Ende der Schlauchsonde in einen Winkel nach vorn, so dass es den oft sehr engen Eingang zum unteren Ende der Speiseröhre findet."

In manchen Fällen käme auch die Anlegung einer Magenfistel in Frage.

Da bei unserer Patientin, wie aus der Krankengeschichte hervorgeht, alle derartigen Manipulationen absolut unzulässig waren, so blieb nichts anderes übrig, als sie durch Nährklysmen vor dem unmittelbaren Hungertode zu bewahren.

Es erübrigt mir noch, der angenehmen Pflicht nachzukommen, Herrn Professor Dr. Jos. Bauer für die liebenswürdige Ueberlassung des Falles und geneigte Durchsicht meinen ergebensten Dank zum Ausdruck zu bringen.

Litteratur.

Bollinger: Atlas der path. Anatomie.

Fridberg: Ueber Oesophagusdivertikel. Diss. Giessen 1867.

Häckermann: Beitrag zur Lehre von der Entstehung der Divertikel des Oesophagus. Diss. Göttingen 1891.

Laimer: Beitrag zur Anatomie des Oesophagus. Wiener med. Jahrbücher 1883.

Neukirch: Ein Pulsionsdivertikel des Schlundes. Dtsch. Archiv für klin. Med. 36. Bd.

Pentzoldt-Stintzing: Handbuch der speziellen Therapie innerer Krankheiten. 1896. Bd. 4.

Zenker u. von Ziemssen: Krankheiten des Oesophagus, v. Ziemssen's Handbuch der speziellen Pathol. und Ther. 1878 Bd. 7.

Ziegler: Pathologische Anatomie.

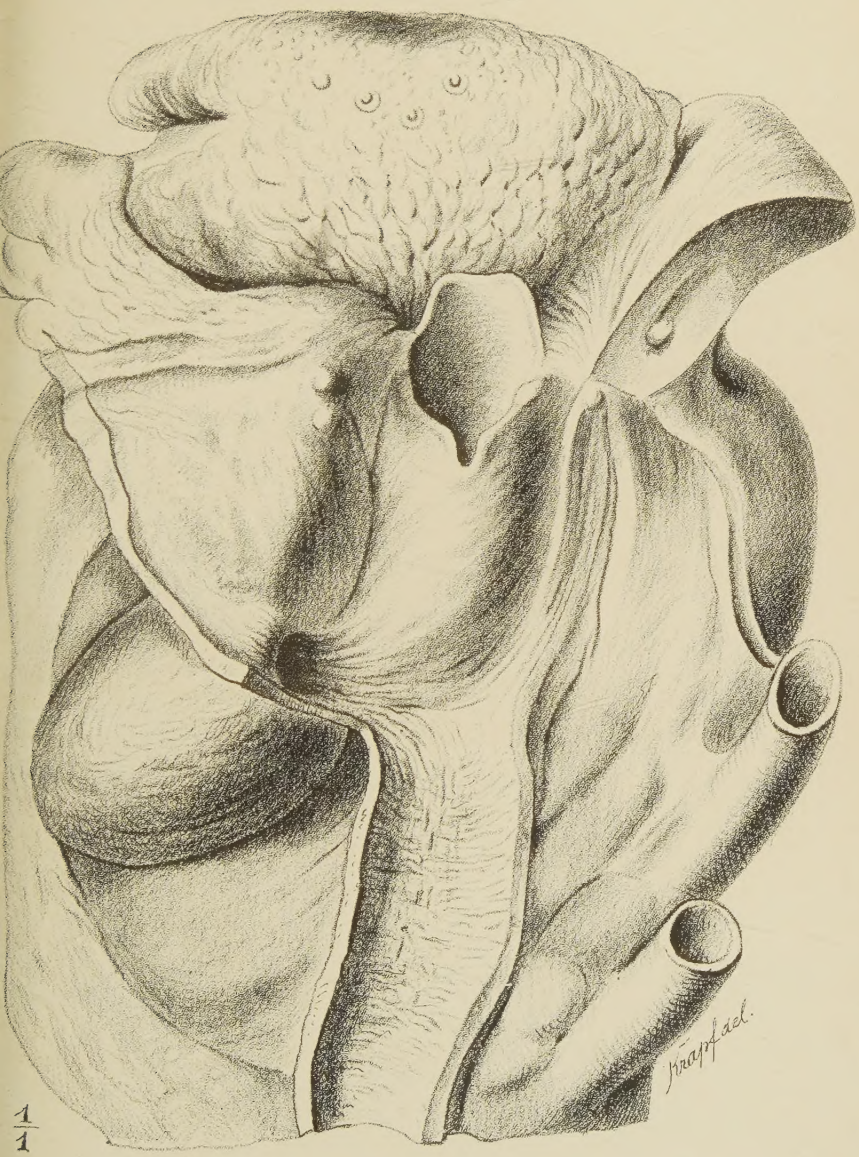

1/1